Ein „Loch“ in der Netzhaut?

WOLFGANG HANUSCHIK[1], KRISTIN LAUTZ[2]
BERLIN

Im April 2019 stellte sich eine 57-jährige Patientin in der Augenarztpraxis vor. Sie beschrieb, dass sie seit etwa 5 Jahren Sehstörungen vor allem am rechten Auge bemerke: „Ich kann nicht mehr gut gucken, ich sehe am rechten Auge immer die ersten beiden Buchstaben nicht gut, außer ich halte den Kopf schief. Ich bin sehr lichtempfindlich, ich sehe immer einen schwarzen Punkt und muss warten, bis er weg ist. Ich war schon bei mehreren Augenärzten und man sagte mir, ich hätte ein Loch in der Netzhaut. Ich sollte es kontrollieren lassen.“

Befunderhebung

Bei Erstvorstellung in der Praxis hat die Patientin einen korrigierten Visus am rechten Auge von 0,6 und am linken Auge von 0,8. Der Augeninnendruck liegt rechts bei 12 und links bei 13 mmHg. Am rechten Auge besteht eine Pseudophakie ohne Kapselfibrose, am linken Auge ist die natürliche Linse klar. Im Amsler-Test sieht die Patientin beidseits parazentral Verzerrungen, rechts mehr als links. Die Motilität ist regelrecht, die Pupillen sind isokor.

Funduskopie

In der Funduskopie sind die Papillen unauffällig. Die Makula zeigt am rechten Auge eine diskrete Aufhellung temporal. Auf der Weitwinkelfarbaufnahme ist diese Aufhellung temporal der Fovea erkennbar (Abbildung 1). An dieser Stelle ist es zu einem Schwund des Makulapigments gekommen („Vergrauung“ der Makula). Noch besser ist dieses Phänomen in der Autofloureszenzaufnahme (Abbildung 5, 6a) zu sehen. Am linken Auge ist der Fundusbefund regelrecht. Die Peripherie zeigt beidseits keine Auffälligkeiten.

Erster OCT-Befund in der Praxis

Das erste HD-OCT in der Augenarztpraxis zeigt am rechten und besonders am linken Auge „mottenfraßähnliche“ Löcher in der inneren Netzhaut sowie

[1] Augenarztpraxis am Kurt-Schumacher-Platz, Berlin
[2] Klinik für Augenheilkunde der Charité, Campus Benjamin Franklin

diskrete Rundlöcher (Abbildung 2a,b). In einem anderen Scan vom rechten Auge erkennt man eine Läsion in der Ellipsoid-Zone (Abbildung 2c). Die Netzhaut ist nicht verdickt, es besteht kein Ödem. Eine epiretinale Gliose, die für Zysten bei einem Traktionssyndrom typisch wäre, fehlt.
Zur weiteren Abklärung und Differentialdiagnostik wurde die Patientin in das Universitätsklinikum Benjamin Franklin (Berlin) überwiesen, wo weitere Untersuchungen durchgeführt wurden. Diese ergaben die folgenden Befunde.

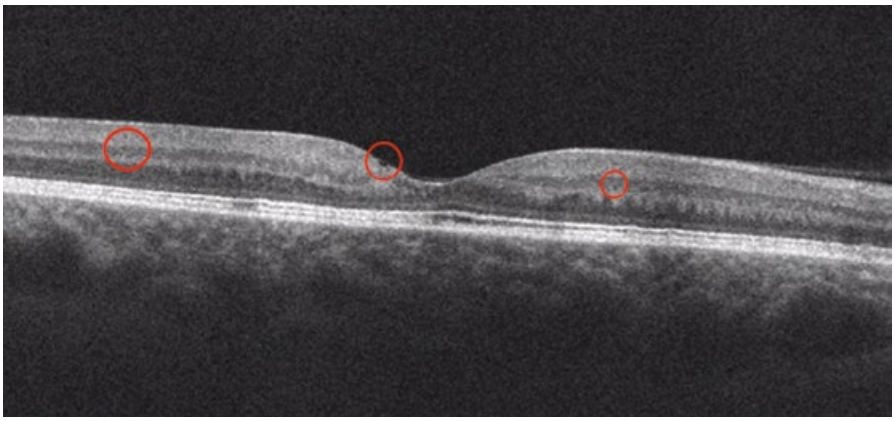

Abbildung 2a: HD-OCT-Aufnahme des rechten Auges mit intraretinalen Rundlöchern und einer intraretinalen Zyste superfiziell (rote Kreise)

OCT-Befund in der Klinik

Am rechten Auge zeigt sich eine Läsion in der ellipsoiden Bande temporal der Fovea (Abbildung 3a). Am linken Auge ist ein kleines Rundloch und eine größere ovale, oben horizontal begrenzte, intraretinale Zyste in der temporalen Makula zu sehen („flat-topped cyst“) (Abbildung 3b). Auf dem zugehörigen Fundusbild sind Pigmentverschiebungen erkennbar (Abbildung 3b, links).

Abbildung 2b: HD-OCT-Aufnahme des linken Auges. „Mottenfraßähnliches“ Loch (intraretinale Zyste) mit oben flacher Begrenzung „(flat-topped-cyst“) (großer roter Kreis) und zwei Rundlöcher (kleine rote Kreise)

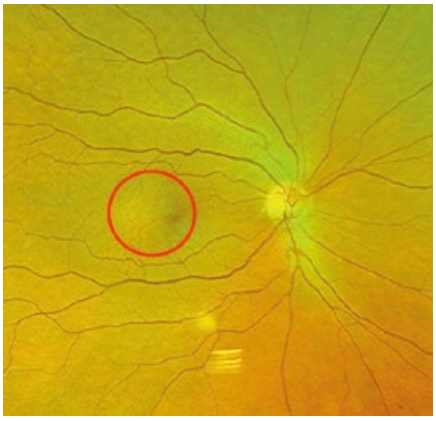

Abbildung 1: Weitwinkel-Fundusfarbfoto des rechten Auges: diskrete Aufhellung der Makula temporal („Macula greying“)

Abbildung 2c: HD-OCT-Aufnahme des rechten Auges, inferiorer Scan. Eine Läsion der Ellipsoid-Zone ist erkennbar (roter Kreis)

OCT-A-Befund

Die charakteristischen makulären Teleangiektasien sind leicht erkennbar (Abbildung 4). Es handelt sich um varikös erweiterte und teilweise rechtwinklig abknickende Kapillaren.

Autofluoreszenz

In der 200°-Weitwinkelaufnahme der kurzwelligen Fundusautofluoreszenz ist eine Reduktion des makulären Pigments im Bereich der betroffenen makulären Netzhaut als Aufhellung erkennbar, das „Macula greying“ (Abbildung 5). Etwas anders imponiert das gleiche Phänomen auf dem linken Auge in der Fundusautofluoreszenz-30°-Aufnahme mit einer anderen Funduskamera (Abbildung 6a). In der Fundusautofluoreszenz am rechten Auge sind kristalline Einlagerungen, die aus toxischen Lipiden bestehen, erkennbar (Abbildung 6b).

Fluoreszenzangiografie

In der mittleren Phase des Fluoreszenzangiogramms vom rechten Auge sind erweiterte Kapillaren erkennbar, sogenannte makuläre Teleangiektasien (Abbildung 7a). In der Spätphase zeigt sich ein Fluoreszeinstaining als Folge einer diffusen Leckage aus diesen erweiterten Kapillaren temporal der Fovea (Abbildung 7b), es bestehen jedoch keine Neovaskularisationen.

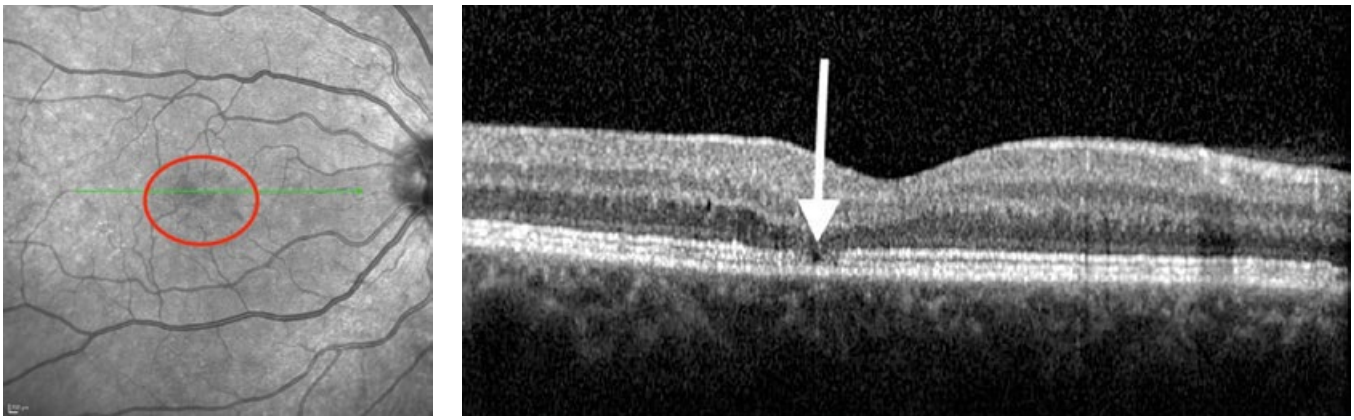

Abbildung 3a: HD-OCT B-Scan des rechten Auges. Läsion der Ellipsoid-Zone (Pfeil), Pigmentverschiebung im Fundusbild (roter Kreis).

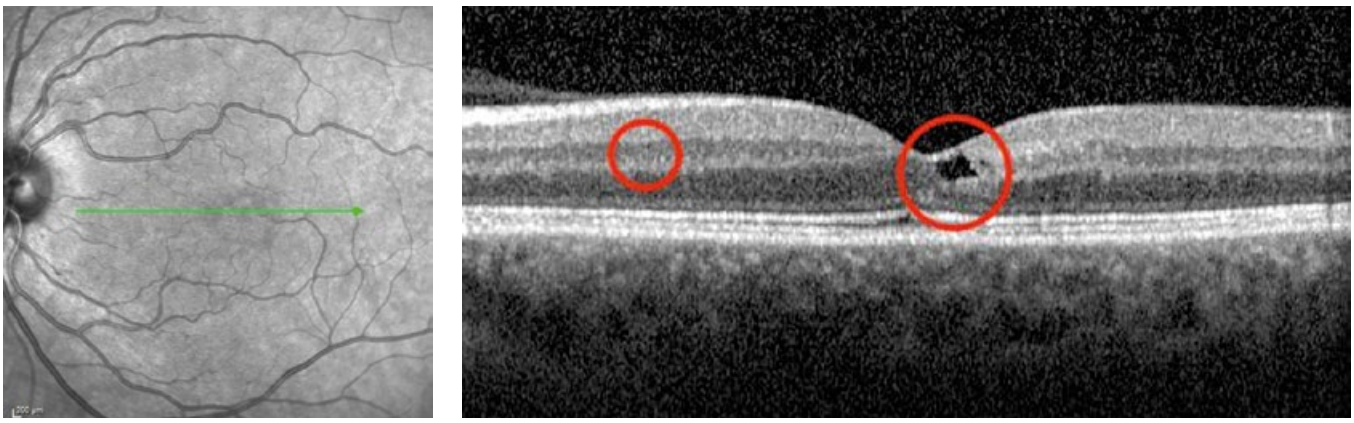

Abbildung 3b: HD-OCT B-Scan des linken Auges. Intraretinale, hyporeflektierende, querovale Zyste, die oben gerade begrenzt ist („flat-topped-cyst“), sowie ein intraretinales kleines Rundloch. Auf dem zugehörigen Fundusphoto links davon ist eine Pigmentverschiebung erkennbar.

Diagnose

Aufgrund der Befunde wurde die Diagnose „Makuläre Teleangiektasien vom Typ 2 (MacTel)“ gestellt. Differentialdiagnostisch konnten eine nAMD, ein Makulaschichtforamen, ein diabetisches Makulaödem sowie ein Traktionssyndrom bzw. ein „Macular pucker“ mit intraretinalen Zysten ausgeschlossen werden. Beim Makulaschichtforamen und beim „Macular pucker“ besteht eine Gliose und eine Glaskörpertraktion (vitreomakuläre Traktion). Die Zysten können auch oben flach sein, aber es besteht eine Traktion oder eine Gliose. Beim diabetischen Makulaödem besteht ein zystisches Ödem und meist eine epiretinale Gliose. Dabei sind die Zysten vertikal ausgerichtet und oben nicht flach wie bei MacTel.

Makuläre Teleangiektasien vom Typ 2

Der Begriff Teleangiektasie kommt von téle „weit“, angéion „Gefäß“ und éktasis „Aussackung“. Teleangiektasien sind irreversibel erweiterte Kapillargefäße, die v. a. an der Hautoberfläche vorkommen, z. B. als Besenreiservarizen, bei Rosacea oder Immunkrankheiten wie Sklerodermie oder Lupus. Es wird angenommen, dass Telangiektasien durch die Freisetzung oder Aktivierung von vasoaktiven Substanzen entstehen [2b]. In der Retina entstehen sie als lokale Instabilität der intakten Gefäßwand von Kapillaren, typischerweise knicken einige Gefäße rechtwinklig ab. Aus einer Perizytenlücke entsteht eine Endothelaussackung, die wieder von Perizyten bedeckt wird. Sie ähneln histologisch den Mikroaneurysmen. Die Fenestrierung des Endothels kann unterschiedlich sein. Im Gegensatz zu Neovaskularisationen lecken Teleangiektasien nicht.

Makuläre Teleangiektasien werden in zwei Typen mit unterschiedlich definierten klinischen Entitäten unterteilt. Die Klassifikation des Typs 2 („perifoveale Teleangiektasien“) kommt am häufigsten vor und wird MacTel genannt. Der Typ 1 („aneurysmatische Teleangiektasien“) ist seltener. Er ähnelt dem Morbus Coats, ist angeboren, meist einseitig und tritt fast ausschließlich bei Männern nach dem 40. Lebensjahr auf. Mittlerweile wurde für den Typ 2 in einer populationsbasierten Studie eine relativ hohe Prävalenz von zirka 1:1000 in einer 43 bis 86 Jahre alten vorwiegend kaukasischen Population gefunden [6].

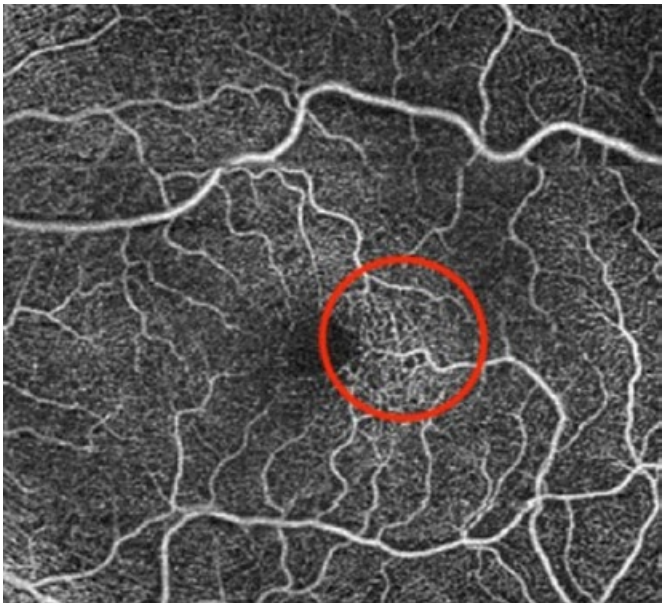

Abbildung 4: OCT-Angiografie des linken Auges, superfizielle Schicht. Die typischen makulären Teleangiektasien (venöse, varikosaähnliche Auftreibungen) in der superfiziellen Schicht sind erkennbar (roter Kreis).

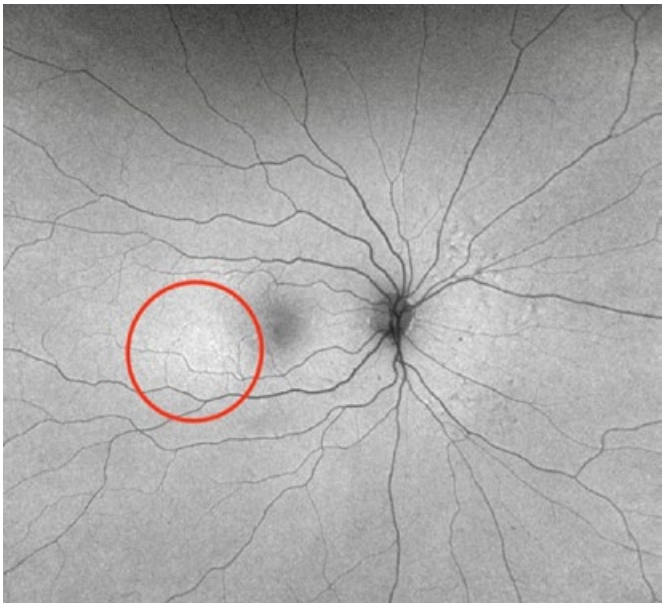

Abbildung 5: 200°-Weitwinkelaufnahme mit kurzwelliger Fundusautofluoreszenz (SW-FAF) des rechten Auges. Während die Bildgebung der normalen Makula durch einen homogenen zentralen dunklen Bereich gekennzeichnet ist, sieht man bei „MacTel 2 ein erhöhtes SW-FAF-Signal im temporalen Foveabereich, „Macula greying“ (roter Kreis).

Schätzungen zufolge sind weltweit etwa 2 Millionen Menschen von MacTel betroffen. Jeder Augenarzt dürfte daher schon mehrere Patienten mit MacTel in seiner Praxis gesehen haben. Bei den makulären Teleangiektasien Typ 2 zeigen sich sowohl neurodegenerative (primär) als auch assoziierte vaskuläre Netzhautveränderungen (sekundär). Die Krankheit wurde erstmals beschrieben von Donald Gass im Jahr 1968 [1].

Pathogenese

Ausgelöst wird MacTel nach neueren Untersuchungen vermutlich biochemisch durch die Ablagerung von toxischen Lipiden in der Netzhaut, die durch einen erniedrigten Serinspiegel im Blut ausgelöst wird. Wenn der Serinspiegel niedrig ist, „verbaut“ das verantwortliche Enzym für die Produktion von Sphingolipiden, die eine wichtige Rolle als Membranlipide im Nervensystem spielen, statt Serin die Aminosäure Alanin. Dies führt zur Bildung von neurotoxischen, atypischen Deoxysphingolipiden, deren Ablagerungen toxisch für die Nervenzellen sind.
Eine mögliche Ursache sind Mutationen in den Genen SPTLC1 und SPTLC2, die auch für die hereditäre sensorisch-autonome Neuropathie vom Typ 1 (HSAN1) verantwortlich sind, einer ebenfalls seltenen Erkrankung des peripheren Nervensystems. Untersuchungen bei 125 Patienten mit symptomatischer MacTel ergaben, dass die Deoxysphingolipid-Konzentrationen im Serum um 84,2 % höher waren als in einer Kontrollgruppe von 94 Personen ohne MacTel. Die Serinkonzentrationen waren bei den MacTel-Patienten um 20,6 % niedriger als in der Kontrollgruppe. Daher geht man bei HSAN1 und MacTel mittlerweile von einer Serinopathie aus [7].

Diagnostik

Ophthalmoskopisch ist das „Macula greying“, der Verlust des lutealen Makulapigments, nur diskret erkennbar und kann leicht übersehen werden. Die intraretinalen Zysten (pseudolamelläre Makulaforamina) sind beim Augenspiegeln nicht erkennbar. Das HD-OCT ist hier neben der Fluoreszenzangiografie und der Autofluoreszenzfunduskopie das Untersuchungsverfahren der Wahl. Während kleine, runde

Abbildung 6a: 60°-Fundusautofluoreszenz des linken Auges. Aufhellung der Netzhaut mit Verlust des Makulapigments temporal der Fovea (roter Kreis).

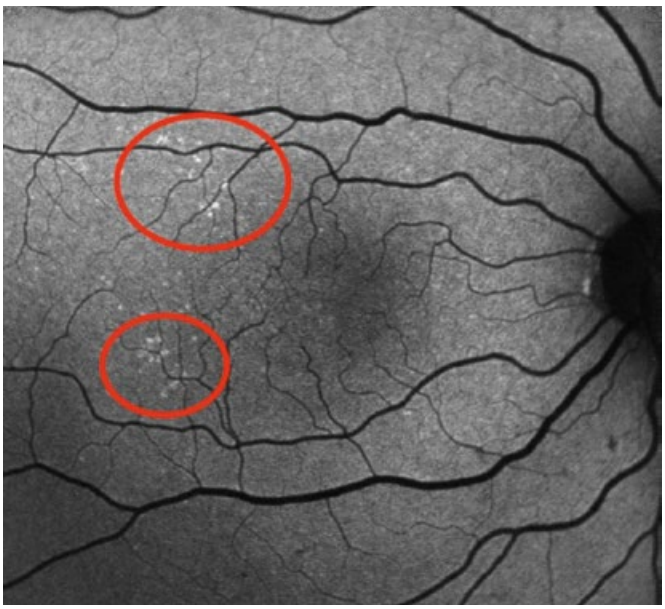

Abbildung 6b: Multiple, kristalline Ablagerungen. Sie befinden sich histologisch in der Nähe der inneren Netzhautoberfläche (rote Kreise).

Zysten (Rundlöcher) leicht übersehen werden können, fallen „mottenfraßähnliche“, pseudolamelläre Makulalöcher in der inneren Netzhautschicht im OCT sofort auf. Die größeren Zysten sind typischerweise oben gerade begrenzt („flat-topped cysts”) und liegen meist temporal der Fovea. In der Regel ist das Watzke-Allen-Zeichen negativ und es gibt keine begleitende epiretinale Gliose.

Stadieneinteilung nach Gass und Blodi

Gass und Blodi haben 1993 den Krankheitsverlauf in fünf Stadien eingeteilt [2]. Durch Yanuzzi und Mitarbeiter wurden diese fünf Stadien weiter differenziert: In die beiden Stadien nichtproliferativ/ trocken (Stadium 1 – 4) und proliferativ / exsudativ (Stadium 5) [14].

Im frühen Stadium verliert die Makula zuerst temporal ihr Pigment, sie wird leicht gräulich und Lutein kann nicht mehr angereichert werden. Es kommt zur „Vergrauung“ der Makula. Der Schwund des Makulapigments korreliert mit fehlenden Müllerzellen (Stützzellen) in diesem Bereich [8]. Frühe Veränderungen treten zudem in der Ellipsoid-Zone auf, also früher als die vaskulären Veränderungen.
In den späteren Stadien findet man toxische Lipide als kristalline Ablagerungen, ektatische senkrecht abknickende Kapillaren, varikös erweiterte Kapillaren und in deren Umfeld plaqueartige Hyperpigmentierungen am hinteren Pol, sogenannte paramakuläre Hyperplasien des retinalen Pigmentepithels (RPE).

Histopathologie

Aufgrund neuerer Erkenntnisse wird die Erkrankung mittlerweile als neurodegenerative Erkrankung der zentralen Netzhaut und damit als eine Makuladystrophie betrachtet. Durch den erniedrigten Serinspiegel und die Störung des Glyzinstoffwechsels entstehen toxische Lipide, die zur Gewebedestruktion der inneren Netzhautschichten und der Ellipsoid-Zone führen.
Erst sekundär kommt es zu den typischen vaskulären Veränderungen in der Makula. So können in frühen Stadien morphologisch erfassbare Veränderungen in der Ellipsoid-Zone noch ohne jede Gefäßbeteiligung detektiert werden [4]. Die degenerativen Veränderungen in dieser Zone (Abbildung 2c, 3a) scheinen also vorauszugehen und fördern so eine

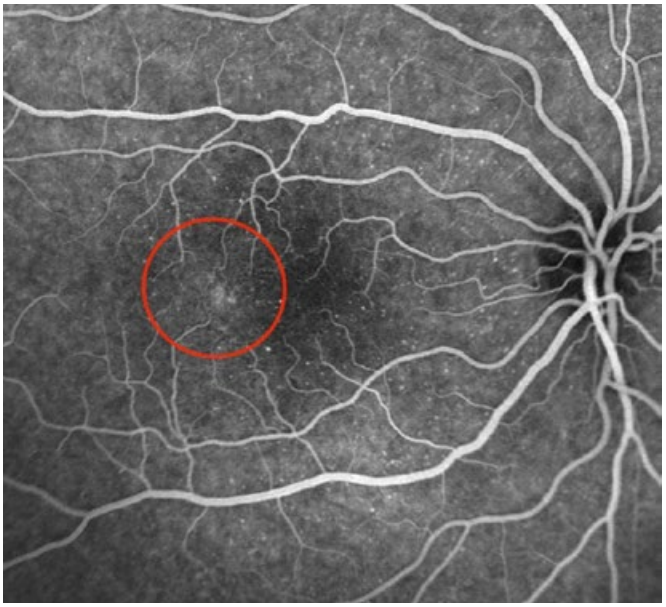

Abbildung 7a: Mittlere Phase des Fluoreszenzangiogramms des rechten Auges. Es zeigt sich eine ovale Form der parafovealen Hyperfluoreszenz.

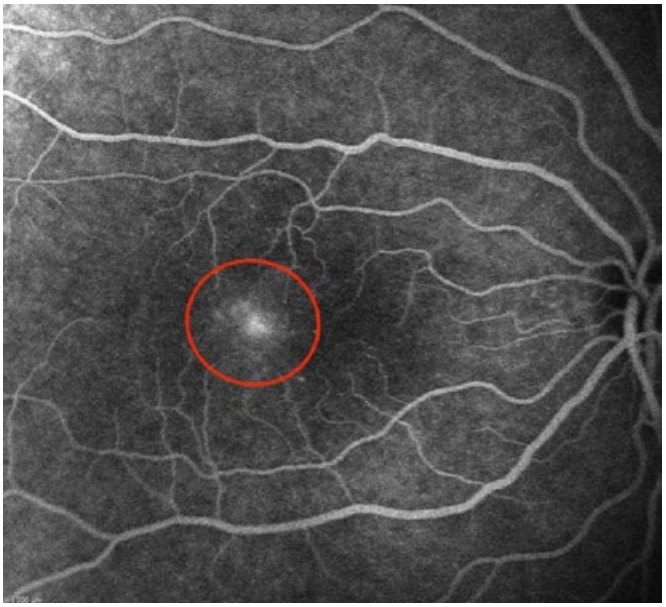

Abbildung 7b: Spätphase des Fluoreszenzangiogramms des rechten Auges. Man sieht ein Fluoreszeinstaining durch Leckagen aus den Teleangiektasien (roter Kreis).

Pigmenthyperplasie (Abbildung 3a), was der Beobachtung entspricht, dass retinale Pigmentplaques immer mit einem absoluten Skotom verbunden sind. Auch kommt es beim natürlichen Verlauf von MacTel zu einem langfristigen Verlust der Netzhautdicke durch degenerative Veränderungen [5].
Die häufigere, nicht proliferative Verlaufsform von MacTel wird also in erster Linie durch neurodegenerative Prozesse gesteuert, die zumindest zum Teil durch die Akkumulation von neurotoxischen Lipiden (deoxySLs) verursacht werden.
Obwohl zystische Veränderungen innerhalb der Netzhaut zu beobachten sind, sind diese auf degenerativen Gewebeverlust und nicht auf aktive Exsudation (Ödem) zurückzuführen, wie es bei anderen zystischen Makulaerkrankungen der Fall ist.

Prognose

MacTel betrifft in der Regel beide Augen und führt in einem Zeitraum von 10 bis 20 Jahren zu einer fortschreitenden Verschlechterung der zentralen Sehschärfe. Der zentrale Visus ist jedoch ein schlechter Parameter, da die Krankheit im perifovealen Bereich fortgeschritten sein kann, ohne die zentrale Sehschärfe zu beeinträchtigen. Lesen und Autofahren wird dadurch immer schwieriger oder unmöglich. 50 % der Patienten behalten zwar einen zentralen Visus von 0,6, die parazentralen Skotome führen jedoch zu deutlichen Störungen beim Lesen. MacTel verursacht keine Erblindung, führt aber häufig zu einem allmählichen Verlust des zentralen Sehvermögens. Häufig zeigt sich eine funktionelle Verschlechterung nur in einer mikroperimetrisch nachweisbaren Skotomvergrößerung, während der zentrale Visus stabil bleibt [3].
Die SD-OCT des Bereichs der Photorezeptor-Läsion kann dagegen als Parameter für klinische Studien mit Interventionen für Typ 2 MacTel angesehen werden. Der Breakbereich der Ellipsoid-Zone in En-face-OCT-Bildern ist ein quantifizierbares morphologisches Zeichen, das auch in seinem zeitlichen Verlauf mit der Funktion korreliert, selbst in Stadien der Erkrankung, in denen Gefäßzeichen weniger empfindliche Indikatoren sein können [9].

Therapie

Bisher gibt es keine effektive Therapie für MacTel. Vielversprechende Versuche an pluripotenten Stammzellen, sogenannten Retina-Organoiden, ergaben kürzlich, dass die Zugabe von deoxySL zum Absterben der retinalen Sinneszellen führte. Der Lipidsenker Fenofibrat verhinderte bei In-vitro-Versuchen, dass die vermehrte Exposition mit deoxySL zum Untergang der Sinneszellen führt. Fenofibrat könnte, neben Nahrungsergänzungsmitteln mit Serin, eine effektive Therapie der MacTel sein. Von einer Off-label-Verordnung wird jedoch abgeraten, solange dazu keine Studien vorliegen [7].
In der Phase II-Studie mit dem neuroprotektiven Wachstumsfaktor CNTF, der mittels eines kleinen Implantats aus modifizierten RPE-Zellen ins Auge eingebracht wird, konnte eine Verlangsamung der Progression von MacTel nachgewiesen werden [13]. Bei proliferativen Stadien von MacTel kann, wie bei einer nAMD, eine Behandlung mit Anti-VEGF-Hemmern hilfreich sein.

Informationen für Ärzte und Patienten im Netz

Facebookseite der MacTel-Gruppe

Margaret Beaumont aus den USA unterhält mit drei anderen Personen eine Facebookseite für die MacTel-Gruppe, die auch eine patientenorientierte Selbsthilfegruppe ist (auf englisch). Die Mitgliedschaft in dieser Gruppe hat sich schnell erweitert und umfasst Menschen aus der ganzen Welt. Die Mehrheit der Mitglieder kommt aus den USA, Großbritannien und Australien.
In einem Interview schildert Margaret Beaumont ihre persönliche Erfahrung mit der Erkrankung. Ihr Alltag hat sich seit ihrer Diagnose vor 6 Jahren nicht sehr verändert. Sie fährt weiter Auto und kann gut am Computer arbeiten. Sie stellt fest, dass sie weniger oft Bücher liest, weil ihre Augen dabei schnell müde werden. Sie benötigt Korrekturgläser sowohl für die Fernsicht – z. B. beim Autofahren – als auch für das Lesen. Mit einer Gleitsichtbrille kommt sie nicht zurecht und hat stattdessen eine Brille für die Ferne und eine für die Nähe. Patienten mit der Diagnose MacTel empfiehlt sie, sich über die Krankheit zu informieren und sich im MacTel-Projekt zu registrieren. Sie sollten wissen, dass „die Zeit auf deiner Seite ist“ und die Erkrankung normalerweise nur sehr langsam fortschreitet [11].

Lowy Medical Research Institute

Der Internetauftritt des „Lowy Medical Research Institute“ präsentiert umfangreiche Informationen über MacTel für Ärzte und für Patienten in englischer Sprache [10].

MacTel-Forschungs-Netzwerk

Im Jahr 2005 wurde das „Macular Telangiectasia Project“ am „Lowy Medical Research Institute“ mit finanzieller Förderung durch die „Lowy Foundation“ initiiert, um die Forschung zu makulären Teleangiektasien Typ 2 zu intensivieren. An dem internationalen Konsortium mit mehr als 30 Zentren [12] in 7 Ländern sind in Deutschland die Universitätsaugenklinik Bonn, die Universitätsaugenklinik Freiburg sowie die Augenklinik am St. Franziskus-Hospital Münster beteiligt [13].

LITERATUR

1. *Gass J D (1968)* A fluorescein angiographic study of macular dysfunction secondary to retinal vascular disease. V. Retinal telangiectasis. Arch Ophthal 80: 592 – 605
2. *Gass J D, Blodi B A (1993)* Idiopathic juxtafoveolar retinal telangiectasis. Update of classification and follow-up study. Ophthalmology 100: 1536 – 1546

2b. *Goldman MP, Bennett RG (1987)* Treatment of telangiectasia: a review. J Am Acad Dermatol 17: 167 – 182

3. *Heeren T et al (2014)* Funktionelle Charakteristika bei makulären Teleangiektasien Typ 2 Ophthalmologe 111: 829 – 833
4. *Issa Ch, P (2014)* Makuläre Teleangiektasien Typ 2 – Das internationale „MacTel Project“. Ophthalmologe 111: 817
5. *Khodabande A et al (2019)* Management of idiopathic macular telangiectasia type 2. Ophthalmol Ther 8: 155 – 175
6. *Klein R et al (2010)* The prevalence of macular telangiectasia type 2 in the Beaver Dam Eye Study. Am J Ophthalmol 150: 55 – 62
7. *Marin L et al (2019)* Serine and lipid metabolism in macular disease and peripheral Neuropathy. N Engl J Med 381: 1422 – 1433
8. *Powner M B (2010)* Perifoveal Müller cell depletion in a case of macular telangiectasia type 2. Ophthalmology 117: 2407 – 2416
9. *Sallo FB et al. MacTel Study Group (2012)* The IS/OS junction layer in the natural history of type 2 idiopathic macular telangiectasia. Invest Ophthalmol Vis Sci 53: 6145 – 6152
10. *The Macular Telangiectasia – MacTel Group.* Facebook-Patientenseite. www.facebook.com/TheMacularTelangiectasiaGroup/
11. *www.lmri.net/*interview-margaret-beaumont/
12. *www.lmri.net/*mactel/the-mactel-project/
13. *web.emmes.com*/study/mactel
14. *Yannuzzi LA et al (2006)* Idiopathic macular telangiectasia. Arch Ophthalmol 124: 450 – 460

KORRESPONDENZADRESSE:

Dr. med.
Wolfgang Hanuschik

Augenarztpraxis am
Kurt-Schumacher-Platz
Ollenhauerstraße 3-5
13403 Berlin

dr.hanuschik@onlinemed.de